تحلیلی بر بطن‌ها و لب‌های مغزی از دیدگاه طب سنتی

مهدی یوسفی[۱]

حمیده وحید[۲*]

چکیده

مغز در طب سنتی به دماغ معروف و عملکردهای متعددی دارد. در طب سنتی افعال دماغی محصول عملکرد بطون مغز هستند. روح حیوانی در بطون دماغی تبدیل به روح نفسانی می‌گردد و روح نفسانی منشأ حس، حرکت، تفکر، توهم و حافظه است. در طب سنتی، بطن‌های طرفی، معادل بطون مقدم، بطن سوم، معادل بطن اوسط و بطن چهارم، معادل بطن مؤخر می‌باشد. دماغ به دو جزء مقدم و مؤخر تقسیم که جزء مقدم شامل بطون مقدم، حاوی (بطن‌های طرفی و لب‌های پنج‌گانه فرونتال، پاریتال، اکسیپیتال، تمپورال و اینسولا) بطن اوسط، حاوی (بطن سوم و سیستم لیمبیک، تالاموس، هیپوتالاموس و پونز) و جزء مؤخر از بطن مؤخر دماغ که منطبق با مخچه می‌باشد، تشکیل یافته است. با توجه به افعال بسیار مهم بطون دماغی در طب سنتی، به نظر می‌رسد تجاویف این بطون، صرفاً مد نظر نبوده، بلکه بافت مغزی پیرامونی این بطون نیز نقش اساسی در عملکرد آن داشته باشند. سایر اجزای دماغی به عنوان مسالک ورودی و خروجی بطون دماغی بوده، به گونه‌ای که وجود هر اختلال یا سده‌ای در بطن، مجاری یا جوهر دماغ می‌تواند منجر به بروز بیماری‌هایی همچون سردرد، صرع، سکته و... گردد.

واژگان کلیدی:

طب سنتی ایرانی، بطن‌های مغز، بطون دماغ، لوب‌های مغز

۱- استادیار، گروه طب سنتی ایرانی، دانشکده طب سنتی و مکمل، دانشگاه علوم پزشکی مشهد، مشهد، ایران.

۲- دانشجوی دکتری تخصصی طب سنتی ایرانی، دانشکده طب سنتی و مکمل، دانشگاه علوم پزشکی مشهد، مشهد، ایران.

*(نویسنده مسؤول)

نشانی الکترونیکی: VahidH2@mums.ac.ir

نوع مقاله: مروری **تاریخ دریافت مقاله:** ۱۳۹۴/۶/۷ **تاریخ پذیرش مقاله:** ۱۳۹۵/۲/۲۵

مقدمه

هدف علم پزشکی، حفظ سلامتی و بهبود و کنترل بیماری‌های انسان است. بدون یک شناخت کافی و وافی از بیماری‌ها نمی‌توان به مقابله با آن‌ها پرداخت. شناخت بیماری مستلزم شناخت فرایندهای صحت و سلامت است، به گونه‌ای که تغییر در افعال فیزیولوژیک منجر به ظهور و بروز بیماری می‌گردد. برای فهم و درک صحیح‌تر از افعال فیزیولوژیک نیازمند دانستن آناتومی و بافت‌شناسی هستیم، به گونه‌ای که نمی‌توان بر پایه یک آناتومی غلط، ره به درمان صحیح، سریع و کم‌عارضه برد.

در طب سنتی، دقت، پشتکار و نبوغ دانشمندان و تکیه آن‌ها بر افعال صحی (فیزیولوژی) و بهره وافر از فلسفه و استدلالات عقلی و منطقی در جهت کشف حکمت و علت آناتومی و فیزیولوژی هر عضو، تا حد زیادی خلأ نقصان تجهیزات آزمایشگاهی و پاراکلینیکی را پر نموده است، به گونه‌ای که گاه این دقت وافر تعجب و تحسین هر خواننده‌ای را برمی‌انگیزد. به عنوان مثال آنجا که در خصوص آناتومی چشم و طبقات هفت‌گانه آن بحث می‌کند و یا درباره تجویف[1] عصب بینایی و یا ویژگی‌های نرم شامه و سخت شامه به گفتگو می‌پردازد.

دماغ یا همان مغز، در طب سنتی جایگاه ویژه‌ای دارد، به گونه‌ای که یکی از اعضای رئیسه محسوب شده و محل تولد و تولید روح نفسانی تلقی گردیده و اعمال مهمی همچون درک حواس پنج‌گانه، تخیل، حافظه، تفکر، توهم، حرکت و تدبیر به آن نسبت داده می‌شود. یکی از نکات تأمل‌برانگیز در تشریح دماغ، بحث بطون یا تجاویف دماغی است که قرابت آناتومیکال ویژه‌ای با بطن‌های مغزی مصطلح در طب نوین دارد، اگرچه به لحاظ فیزیولوژیک جایگاه بطون دماغی در طب سنتی فراتر و اعلاتر از طب نوین در نظر گرفته شده است، لیکن به دلیل

پاره‌ای ابهامات، ضروری به نظر می‌رسید تا مروری بر قسمت اعظم متون طب سنتی نموده و دقایق و ظرایف مرتبط با بطون دماغ را مورد مداقه قرار دهیم، چراکه در فهم پاتوفیزیولوژی بیماری‌ها و نهایتاً درمان آن‌ها می‌تواند نقش بارزی ایفا کند.

در متون طب سنتی در توصیف بسیاری از بیماری‌های دماغ، بر نقش بطون دماغی و ایجاد سده یا تجمع اخلاط غلیظ در آن‌ها تأکید شده است و به ظاهر صحبتی از جرم دماغ[۲] و یا همان لب‌های مغزی، آن گونه که در طب نوین به آن پرداخته به میان نیامده است. از سوی دیگر تقسیم بطون دماغی به قدامی، میانی و خلفی نوعی مشابهت و قیاس ذهنی را برای خواننده آشنا به آناتومی طب نوین تداعی می‌سازد، به گونه‌ای که تلاش می‌کند آن‌ها را با لب‌های فرونتال، پاریتال و اکسی‌پیتال مطابقت دهد. این ابهامات سبب شد تا مجددا بخش‌های تشریح کتب معتبر طب سنتی و همچنین طب نوین مورد بازبینی قرار گرفته تا به درکی نوین از بطون دماغی رسیده که هم با مبانی آناتومیک طب سنتی و طب نوین همخوانی داشته باشد و هم در توجیه و ردیابی کانون‌های پاتولوژیک، خواننده متون طب سنتی را یاری نماید.

روش

در این بررسی کتب معتبر و مرجع طب سنتی از قرن سوم تا سیزدهم قمری، در بخش‌های مرتبط با تشریح دماغ مورد مطالعه و مداقه قرار گرفت و کتب آناتومی طب نوین و اطلس‌های آناتومی نیز جهت تطبیق عینی به کار گرفته شد. همچنین از ارشادات اساتید محترم و هم‌فکری دانشجویان گرامی طب سنتی نیز بهره برده و نهایتاً بر اساس استدلالاتی که به آن اشاره خواهد شد به تحلیل و جمع‌بندی دست یافتیم.

یافته‌ها

در کتاب «هدایه المتعلمین فی الطب»، در توصیف بطون دماغ، اخوینی بخاری چنین می‌گوید: «و میان این جسم مرکب از اورده و شرایین و این جسم سپید که جرم دماغ وی است، سه کاواکی (حفره) است و هر کاواکی از این سه، به دو قسمت، یکی به راست و یکی به چپ، و به تازی این کاواکی‌ها را بطون خوانند و اجواف خوانند.» (۱)

اما در کتب مفصل‌تر طبی، قدری با تفصیل بیشتر به موضوع فوق پرداخته شده است. در کتاب وزین «کامل الصناعه الطبیه الملکیه»، دماغ به دو جزء مقدم و مؤخر تقسیم شده است (توجه شود که جزء مقدم با بطن مقدم قدری متفاوت است). مبنای این تقسیم‌بندی اختلاف قوام و مزاج مغز، همچنین وجود یک غشای ثخین[۳] بین دو جزء مقدم و مؤخر است. قسمت قدامی دماغ بزرگ‌تر، نرم‌تر و مرطوب‌تر از قسمت مؤخر آن در نظر گرفته شده است، چراکه عمدتاً با حس سر و کار داشته، ولی بخش مؤخر عمدتاً با اعصاب حرکتی سر و کار دارد.

زیباترین و دقیق‌ترین توصیف آناتومیک بطون دماغی و جرم اطراف بطون، به زعم نگارنده، در کتاب «کامل الصناعه» آورده شده است، آنجا که مجوسی اهوازی می‌گوید: «دماغ سه تجویف دارد که به آن‌ها بطون گفته می‌شود. بطن اول و ثانی، دو تجویف در مقدم دماغ هستند که به آن‌ها بطن‌های مقدم گویند، از طریق آن‌ها، استنشاق هوا و اخراج آن و نفخه‌ای که در دماغ است حاصل می‌شود و در آن روح حیوانی به روح نفسانی تغییر شکل پیدا می‌کند.» (۲)

تجویفی هم در مؤخر است که به آن بطن مؤخر گویند، روح نفسانی از دو بطن مقدم، بعد از تغییر به سوی این بطن آمده و قدری استحاله می‌یابد. بین دو بطن مقدم و بطن مؤخر، مجرایی است که روح نفسانی از طریق آن عبور می‌کند

و با واسطه این مجرا است که جزء مقدم دماغ با جزء مؤخر آن اتصال برقرار می‌کند و بین دو بطن مقدم و این بطن، موضع عمیقی است که مجمع البطنین نام دارد. از اینجا آن مجرایی که گفتیم آغاز می‌شود، چراکه دو بطن مقدم باید از این موضع واحد به بطن مؤخر متصل شوند. این محل در واقع محل دو انتهای دو بطن مقدم است و این موضع، بطن چهارم دماغ نامیده می‌شود و به آن بطن اوسط گویند و آن کوچک‌تر از بطن مؤخر و بطن‌های قدامی است.

در کتاب قانون در طب، دماغ به سه بخش تقسیم شده است که عبارت است از: جوهر حجابی، جوهر مخی و تجاویفی که مملؤ از روح است. همچنین جزء مقدم و مؤخر دماغ را با واسطه حجاب صلبی از غشاهای مغزی کاملاً از نمای بیرونی آن جدا می‌داند و جدایی جزء مقدم به دو بخش چپ و راست را به دلیل نفوذ غشائی از مغز بین دو قسمت چپ و راست واضح‌تر می‌داند. علاوه بر آن بطن اوسط را همانند منفذ و دهلیزی بین بطن مقدم و مؤخر معرفی می‌کند (۳).

در کتاب «الاغراض الطبیه و مباحث العلائیه» دماغ را حاوی سه تجویف می‌داند که آن‌ها را بطون‌الدماغ نام می‌نهد. در یک جا سخن از سه تجویف می‌کند در جایی دیگر همین سه تجویف را با عبارات: جزء پیشین، جزء میانین و جزء بازپسین می‌آورد. بدین معنی که تجویف دماغ را با جوهر دماغ به عنوان یک جزء در نظر گرفته است، به خصوص آنجا که صحبت از چین و شکنج‌های مغز می‌کند، تجویف میانی را فاقد چین و شکنج می‌داند (۴).

در شرح تشریح قانون، مراد از بطون، تجاویف و فضاهای داخل قحف[۴]، ام جافیه (سخت شامه) و یا آنچه داخل جوهر دماغ قرار گرفته است را می‌داند، اما در تقسیم‌بندی بطون و جایی که صحبت از بطون مقدم و اوسط و مؤخر می‌آید به همان بطون داخل جوهر مغز اشارت می‌نماید (۵).

نیز در کتاب تشریح بدن انسان، بطن مؤخر دماغ را از لحاظ وسعت کوچک‌تر از دو بطن مقدم و بزرگ‌تر از بطن اوسط دانسته و معتقد است که بطون دماغ همچون مخازن روح هستند که روح موجود در آن‌ها پس از نضج به بخش‌های مختلف دماغ نفوذ می‌کند (۶).

در کتاب «خلاصه الحکمه» نیز در واقع دماغ را حاوی شش بطن می‌داند، سه در ایمن[۵] و سه در ایسر[۶]، با این توضیح که زوجیت در بطن مقدم ظاهرتر از دو بطن دیگر است. به بیان دیگر، ایشان معتقد است که دماغ به دلیل حجاب و غشایی در طول، به دو جزء تقسیم شده و هر جزء حاوی سه بطن است (۷).

نیز در کتاب شرح الاسباب و العلامات، منظور از بطون دماغی اقسام سه‌گانه داخل قحفی، داخل غشایی و داخل مخی دانسته شده که بطون داخل مخ، خود نیز سه گانه‌اند و همان بطون مقدم، اوسط و مؤخر می‌باشند (۸).

در کتاب «مفرح القلوب»، دماغ به تجویف که به بطون مسمی هستند، تقسیم شده است که بطن اول بزرگ‌تر و در مقدم دماغ است و منبت[۷] اعصاب حسی و محل حس مشترک و خیال است و بطن سوم در مؤخر دماغ که نسبت به بطن اول بسیار خرد و منبت اعصاب حرکتی و محل حافظه است و بطن میانی که در بین آن دو بظن واقع شده و محل متصرفه و وهم است را به مثابه آبراهه باریک بین‌البطنین دانسته، لذا آن را دهلیز نامیده است. نویسنده کتاب معتقد است بطون ذی غصون‌اند و مراد ار غصون بطن، تزارید[۸] است (۹).

حکما برای بطون دماغ افعال مهمی برشمرده‌اند:

بطن مقدم دماغ: موضع حس مشترک و حس خیال است. حس مشترک، ادراک حواس ظاهری (حواس پنج‌گانه بینایی، شنوایی، بویایی، چشایی، لامسه) و حواس باطنی (حس مشترک، خیال، متصرفه، وهم و حافظه) را بر عهده دارد. از

یکسو مدرکات ظاهری را به واسطه حواس ظاهری به حواس باطنی منتقل و از سوی دیگر صور، معانی، حقایق، تخیلات و محصولات دیگر حواس باطنی را به قالب الفاظ و صور در آورده به حس خیال سپرده که خزانه حس مشترک است. به بیان امروزین حس خیال را می‌توان به حافظه رایانه‌ای تشبیه کرد که محسوسات حواس پنج‌گانه و سایر محسوسات را در خود ذخیره کرده و در موقع نیاز در اختیار سایر قسمت‌های دماغ قرار می‌دهد.

بطن اوسط دماغ: موضع حس متصرفه (متخیله یا متفکره) و حس وهم است. حس متصرفه، قابلیت تصرف تفصیل، ترکیب یا انفصال صور ضبط‌شده در حس خیال و معانی جزئیه مدرکه حس وهم، با همدیگر را دارد. تخیل حیوانات عجیب و غریب، ترسیم صحنه‌ها و نقاشی‌های تخیلی و خلق برخی از آثار هنری بکر، محصول عملکرد این قوه است. همچنین موضع حس وهم است که به کمک آن معانی صور ضبط‌شده در حس خیال درک شده، در آن‌ها دخل و تصرف صورت می‌پذیرد و مفهومی نو متولد می‌شود.

بطن مؤخر دماغ: که موضع حس حافظه است که به اصطلاح جدید می‌توان کارکرد آن را مشابه به کارکرد حافظه درونی (هارددیسک رایانه) در نظر گرفت که معانی و مفاهیم را در خود ثبت و ضبط می‌کند. همچنین موضع قوت حرکت است و به واسطه آن و از طریق اعصاب و به کمک عضلات، حرکت در بدن امکان‌پذیر می‌شود (۱۰).

در کتاب نوروآناتومی اسنل، از کتب معتبر آناتومی طب نوین، بطن‌ها چهار حفره در درون مغز می‌باشند که شامل ۲ بطن طرفی[۹]، بطن سوم[۱۰] و بطن چهارم[۱۱] می‌باشد. بطن طرفی تقریباً C شکل بوده و در هر نیمکره مغزی یکی از آن‌ها قرار گرفته است و شامل: تنه[۱۲] که لب پاریتال را اشغال می‌کند و شاخ‌های

قدامی، خلفی و تحتانی که به ترتیب در لب‌های فرونتال، اکسی‌پیتال و تمپورال قرار دارند. بطن سوم یک شیار باریک بین دو تالاموس می‌باشد که در جلو از طریق سوراخ‌های بین بطنی مونرو[۱۳]، با بطن‌های طرفی و در عقب از طریق قنات مغزی (قنات سیلویوس[۱۴]) با بطن چهارم ارتباط دارد. چهارم یک حفره لوزی‌شکل است که در جلوی مخچه و در عقب پل مغزی و نیمه فوقانی بصل‌النخاع قرار دارد. بطون مغزی وظیفه تولید مایع مغزی نخاعی را بر عهده دارند. این مایع عمدتاً توسط شبکه کورئید بطون مغزی ساخته می‌شود، سپس از طریق سه سوراخ در سقف بطن چهارم (سوراخ ماژندی[۱۵] و سوراخ‌های لوشکا[۱۶]) از دستگاه بطنی خارج و به فضای زیر عنکبوتیه و از آنجا بر روی سطوح نیمکره‌های مغز و دور نخاع به گردش درمی‌آیند (شکل ۱) (۱۱).

بحث

در این بخش، اختصارا به موضوعات زیر می‌پردازیم:

۱ـ تعریف بطن؛

۲ـ تحلیلی بر بطون دماغی؛

۳ـ تطبیقی از بطون دماغی در آناتومی مغز.

۱ـ تعریف بطن

بطن از فعل بَطَنَ به معنای نهان و مخفی‌شدن مشتق شده و به معنای درون و وسط چیزی قرارگرفتن است و مراد از بطون دماغی در واقع، تجاویف و فضایی است که در داخل جوهر دماغ قرار دارند و در تقسیم‌بندی طبی، نوعی اوعیه محسوب می‌شوند. اوعیه جمع کلمه وعاء، به معنای فضایی است که در باطن اعضا بوده و حامل و شامل شئ ساکن است (۷).

یکی از دلایل سکون ماده در اوعیه، فعل و انفعالی است که قرار است از طریق ساختار بیولوژیک وعاء، بر آن ماده اعمال شود. بطون دماغی مملؤ از روح نفسانی است. روح حیوانی از طریق شرائین به دماغ رسیده و در بطون دماغی به روح نفسانی تغییر می‌یابد. روح نفسانی در آغاز در بطن مقدم دماغ نضج و اعتدال مناسبی پیدا کرده و پس از فعل و انفعالات مرتبط با بطن مقدم به بطن اوسط رفته، نضج آن کامل‌تر و در نهایت از طریق مجرای بین بطن اوسط و بطن مؤخر، به آنجا رسیده و نضج تام پیدا می‌کند. این دیدگاه متعلق به شیخ‌الرئیس است، اما ابن نفیس معتقد است مسیر سیر تکاملی روح نفسانی بالعکس است، یعنی روح حیوانی اول به بطن مؤخر می‌رسد و پس از اعتدال و استحاله‌ای به بطن اوسط و از آنجا به بطن مقدم رفته در آنجا استکمال می‌یابد، لذا روح موجود در بطن مقدم را در کمال اعتدال دانسته است.

۲ـ تحلیلی بر بطون دماغی (مغزی)

تعداد بطون در طب سنتی، همچون طب نوین چهار عدد است که به بطن‌های طرفی، بطون مقدم، به بطن سوم، بطن اوسط و به بطن چهارم، بطن مؤخر گفته می‌شود (شکل ۱). به زعم نگارنده، جوهر دماغی اطراف هر یک از بطون مغز در فیزیولوژی بطون، مذکور در بخش پیشین، نقش مهمی دارند. به بیان دیگر، اگر بپذیریم بطون، محور اصلی خدمات فیزیولوژیک مغز است، این کار را با حمایت و نقش‌آفرینی جوهر دماغ که در پیرامون آن قرار گرفته است، اعمال می‌کند (شکل ۱). جوهر دماغ صرفاً مجرا و مسلکی جهت عبور روح نفسانی نضج‌یافته در بطن نیست، بلکه به نضج، اعتدال و استکمال روح نفسانی و به تبع آن قوه نفسانی کمک می‌کند. به سخن دیگر، بهتر است تلقی ما از بطون دماغی در توجیه آثار عملکردی آن باشد. در این استنتاج از شواهد زیر بهره جستیم:

ـ جوهر دماغ در عرض به سه قسم تقسیم می‌شودکه آن‌ها را بطون می‌گویند (۷).

ـ از بطن مقدم دو زاییده شبیه به دو سر پستان روییده است که ادراک شم (بو) به واسطه آن‌ها است (۲).

ـ بدان که بطون دماغ به تمامها ذی غصون، معاطف[۱۷] و شکنج‌اند به خلاف زایدتین که املس صافی‌اند و مراد از غصون و بطون دماغ، آن است که بعضی اجزای جرم آن بر هم افتاده و با شکنج و تزاید باشد که در هنگام تزاید و تکثر و انبساط ارواح تنگی نکند و منبسط گردد و باعث تمدید و الم بسیار نشود (۷).

ـ نزله[۱۸] همان انجلاب[۱۹] فضول رطبه از دو بطن مقدم دماغ به سوی منخرین[۲۰] است (۸).

ـ چون بطن مقدم بزرگ‌تر است، زرود (شکنج‌ها[۲۱]) آن نیز بیشتر است (۱۲).

ـ و جعل فی جرم الدماغ بطونا بینهما منافذ لحصر هذا الروح کالخزائن مع استفاده النضج من جوهر الدماغ، ثم ینفذ منها بین اجزاء الدماغ و... (۵).

این نظرات حکما را در چند جمله به این صورت می‌توان خلاصه نمود که مغز را به صورت عرضی می‌توان به سه بخش تقسیم کرد که به هر قسمت بطن گویند. بافت مغز دارای چین و شکنج‌هایی است که این شکنج‌ها مغز را در انجام افعال آن یاری کرده و در زمان دریافت یا تولید ایمپالس‌های عصبی ظرفیت شکل‌پذیری آن را افزایش می‌دهد. بطن پیشین بزرگ‌تر از دو بطن میانی و خلفی است، لذا چین و شکنج‌های آن هم بیشتر است. برخی از ترشحات بطن پیشین از طریق سوراخ‌های استخوان غربالی به ناحیه حلق وارد می‌شود. بطن‌های مغز از طریق یک سری مجاری به هم متصل بوده و بین آن‌ها ارتباطات فیزیولوژیک برقرار است.

برخلاف طب جدید که مهم‌ترین نقش بطن‌های مغزی را، تولید مایع مغزی نخاعی در این بطون دانسته و عملکردهایی نظیر: محافظت از دستگاه عصبی

مرکزی در برابر تروما، غوطه‌ورساختن مغز و حمایت از آن، کمک به تنظیم محتویات جمجمه، تغذیه دستگاه عصبی مرکزی و حذف متابولیت‌های دستگاه عصبی مرکزی را به آن نسبت داده است (۱۱). نقش بطون دماغ در طب سنتی چه در فیزیولوژی و چه در پاتولوژی بسیار برجسته است و جرم دماغ عمدتاً نقش مواصلاتی و ترابری برای بطون ایفا می‌کند، لذا اگر در نقش‌آفرینی عملکردی بطون بر اساس جملات بالا قضاوت کنیم، آنگاه بطون را در یک سیستم مستقل فیزیولوژیک آن هم حاوی افعالی همچون حس، حرکت، تفکر، توهم، حافظه و... نمی‌پنداریم، به هر حال کشف رموز پنهان این مهم، نیاز به تدقیق و تحقیق بیشتر دارد.

۳ـ تطبیقی از بطون دماغی در آناتومی مغز

مغز به دو جزء کاملاً مجزا تقسیم می‌شود. جدایی این دو جزء با واسطه غشایی ثخین از اغشیه[۲۲] دماغی صورت می‌پذیرد و این دو جزء دماغ فقط به واسطه مجرا و اجسام پیرامونی که تحت یافوخ[۲۳] است، با هم مرتبط هستند. جزء مقدم دماغ بزرگ‌تر، از لحاظ قوام نرم‌تر و حاوی دو تجویف است. جزء مؤخر دماغ صلب‌تر، منبت اعصاب حرکتی و حاوی تجویفی است که به آن بطن مؤخرگویند (۲).

بر اساس تطبیق تصاویر آناتومیک، منظور از جزء مقدم دماغ کل مغز[۲۴] منهای مخچه[۲۵] است، یعنی به نظر می‌رسد منظور از جزء مؤخر دماغ، همان مخچه باشد که توسط چادر مخچه[۲۶] که در واقع استطاله‌ای از سخت شامه است، از سطح تحتانی لب اکسیپیتال جدا می‌شود (شکل ۲).

جزء مقدم دماغ در طب سنتی تقسیم‌بندی دیگری ندارد، اما در طب نوین، بر اساس چند شیار عمیق‌تر و متناسب با مجاورت با استخوان‌های حجیم به چند لب[۲۷] تقسیم می‌شود. این شیارها عبارتند از شیار مرکزی[۲۸] یا شیار رولاندو که لب

فرونتال را از لب پاریتال جدا می‌کند. شیار آهیانه‌ای پس سری[۲۹] که لب گیجگاهی را از لب پس سری مجزا می‌سازد و شیار طرفی[۳۰] یا شیار سیلویوس که لب گیجگاهی را از لب فرونتال جدا می‌کند. با این حساب لب‌های هر نیمکره عبارتند از لب پیشانی، لب گیجگاهی، لب آهیانه‌ای و لب پس سری. علاوه بر این چهار لب، قطعه‌ای از بافت مغزی در ضخامت نیمکره مغز جای دارد که آن را لب جزیره‌ای[۳۱] می‌نامند (۱۳).

بطون لب مقدم دماغ در واقع معادل همان بطن‌های طرفی هستند که از قسمت قدامی دماغ به سمت خلف رفته و مجدداً قوس خورده، به سمت ناحیه گیجگاهی می‌روند. این بطن‌ها دارای یک شاخ قدامی (فرونتال) یک تنه، یک شاخ خلفی (اکسی پیتال) ویک شاخ تحتانی (تمپورال) بوده و حجیم‌ترین بطن‌های مغزی را تشکیل می‌دهند (شکل ۲-۱).

دو بطن مقدم دماغ از یک موضع واحد که در انتهای دو بطن مقدم است با بطن مؤخر ارتباط برقرار می‌کنند به این موضع مجمع‌البطنین گویند و به آن بطن اوسط اطلاق کنند که کوچک‌تر از بطن‌های مقدم و مؤخر است (شکل ۱) (۲).

معادل بطن اوسط را می‌توان همان بطن سوم دانست که از طریق سوراخ مونرو به بطن‌های طرفی مرتبط می‌شود. بعید به نظر می‌رسد افعال مغزی مهمی همچون تفکر و توهم نتیجه عملکرد فضای بطن سوم باشد، به هر حال توضیحاتی که در خصوص نسوج مغزی اطراف این بطن داده می‌شود حکایت از آن دارد که بخش‌های مهمی همچون سیستم لیمبیک، تالاموس، هیپوتالاموس و پونز را می‌توان جزء تشکیلات بطن اوسط به حساب آورد.

بطن اوسط با واسطه مجرایی به بطن مؤخر متصل می‌شود (۲).

بطن مؤخر را می‌توان همان بطن چهارم دانست که از طریق مجرای سیلویوس با بطن سوم در ارتباط است (جدول ۱؛ شکل۱) (۱۴).

به هر حال تشریح آناتومیک مغز آنهم با ظرافتی که به بخشی از آن اشاره شد و شناسایی مجاری کوچک و باریکی همچون مجرای سیلویوس، در دوره‌ای که علم تشریح و کالبد شکافی رایج نبوده است در متون طبی فارسی و عربی ایرانیان در بالغ بر یک هزار و دویست سال قبل، حکایت از دقت و هوش سرشار دانشمندان ایرانی دارد، لذا با توجه به افعال بسیار مهمی که برای بطون دماغی در طب سنتی در نظر گرفته شده است، به نظر می‌رسد صرفاً فضا و تجاویف این بطون مد نظر نبوده، بلکه بافت مغزی پیرامونی و حاشیه‌ای این بطون نیز نقش اساسی در عملکرد آن داشته باشند. سایر اجزای دماغی به عنوان مسالک و مجاری ورودی و خروجی بطون دماغی بوده و به گونه‌ای که وجود هر گونه اختلال یا سده‌ای در بطن، مجاری و یا جوهر دماغ می‌تواند منجر به بیماری‌هایی همچون سردرد، سرگیجه، صرع، سکته، فلج، مالیخولیا و... گردد.

نتیجه‌گیری

آنچه در متون طب سنتی ایرانی و در باب دماغ، از آن به بطون دماغ یاد شده، صرفاً دربرگیرنده تجاویف موجود در مغز ـ که در طب نوین با واژه ونتریکول از آن یاد می‌شود ـ نیست. به زعم نگارندگان، عملکردهای متعددی که برای بطون دماغی احصا شده، به جز فضای محصور در ونتریکول‌ها، بافت عصبی پیرامون آن‌ها را نیز دربر می‌گیرد. به بیان دیگر، همان‌گونه که در بررسی فیزیولوژیک و پاتولوژیک قلب، بطن‌های قلبی را مجموعه‌ای از فضای بطن و بافت میوکارد پیرامون آن می‌دانیم، در خصوص مغز نیز می‌توان همین تلقی را در مورد بطون دماغی تصور نمود.

سپاسگزاری

این مطالعه با حمایت معنوی دانشکده طب سنتی و مکمل دانشگاه علوم پزشکی مشهد به انجام رسید، لیکن لازم است از استاد ارجمند جناب آقای دکتر محسن ناصری به خاطر راهنمایی‌های ارزنده ایشان سپاسگزاری شود.

جدول ۱: مقایسه تطبیقی بطن‌ها و لوبهای مغزی از نگاه طب سنتی و طب نوین

طب سنتی ایرانی	طب نوین
بطن مقدم دماغ	بطن‌های طرفی مغز و لب‌های پنج‌گانه فرونتال، پاریتال، اکسیپیتال، تمپورال و اینسولا.
بطن اوسط مغز	بطن سوم و سیستم لیمبیک، تالاموس، هیپوتالاموس و پونز.
بطن موخر دماغ	بطن چهارم و مخچه.
جزء مقدم دماغ (شامل بطن مقدم و اوسط دماغ)	بطن‌های طرفی مغز ولب‌های پنج‌گانه فرونتال، پاریتال، اکسیپیتال، تمپورال و اینسولا. بطن سوم و سیستم لیمبیک، تالاموس، هیپوتالاموس و پونز
جزء مؤخر دماغ	مخچه و بطن چهارم.

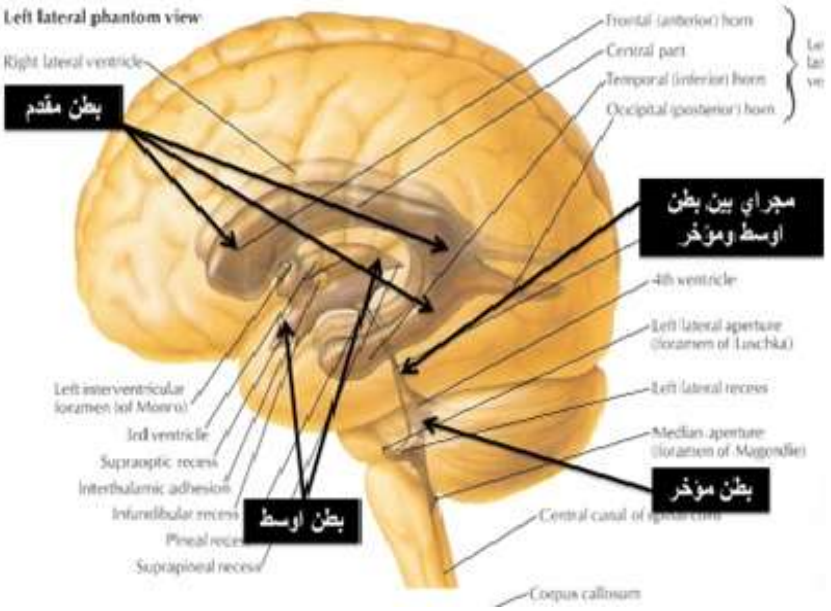

شکل ۱: نمای شماتک بطون مغزی

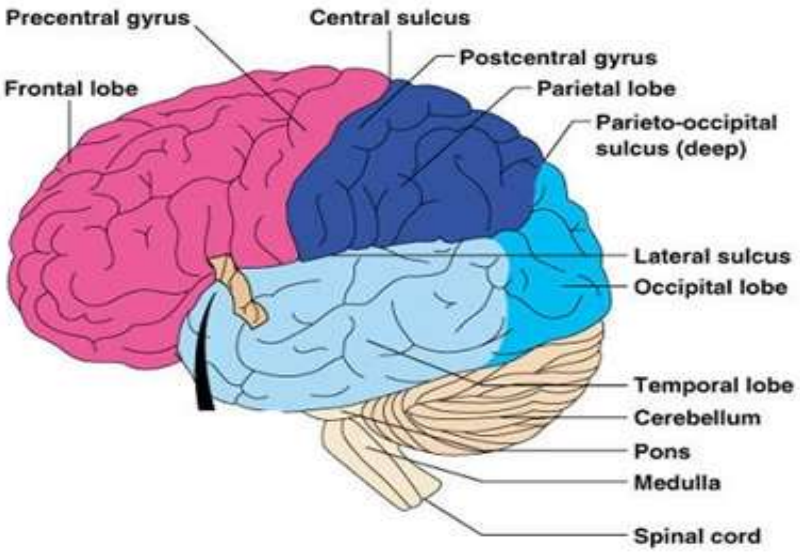

شکل ۲: نمایی از لوب‌های مغزی

پی‌نوشت‌ها

۱. فضایی که در باطن و درون عضو باشد (بنگرید به: محمد بن یوسف هروی، ۱۳۸۷ ش.).

۲. بافت مغز

۳. سطبر، سخت، محکم (بنگرید به: دهخدا، ۱۳۹۳ دهخدا، علی‌اکبر. *لغتنامه دهخدا*. لوح فشرده، تهران: دانشگاه علوم پزشکی تهران، (۱۳۹۳ ش.).

۴. استخوانی که مغز را دربر می‌گیرد، جمجمه (بنگرید به: محمد بن یوسف هروی، ۱۳۸۷ ش.).

۵. سمت و جانب راست (بنگرید به: دهخدا، علی‌اکبر. *لغتنامه دهخدا*. لوح فشرده، تهران: دانشگاه علوم پزشکی تهران، (۱۳۹۳ ش.)

۶. سمت و جانب چپ (بنگرید به: همان.)

۷. محل رویش، رستنگاه (بنگرید به: همان.).

۸. در کتب طب به معنی چین‌ها و شکن‌ها (بنگرید به: همان.)

9. Lateral Ventricles
10. Third Ventricle
11. Fourth Ventricle
12. Body
13. Foramen of Monro
14. Aquiduc of Sylvius
15. foramen of Magendie
16. Foramen of Luschka

۱۷. جمع مِعطَف، پیچ و خم‌ها (بنگرید به: دهخدا، علی‌اکبر. *لغتنامه دهخدا*. لوح فشرده، تهران: دانشگاه علوم پزشکی تهران، (۱۳۹۳ ش.)

۱۸ ماده‌ای که از دو بطن مقدم دماغ به سوی حلق فرود می‌آید (بنگرید به: شاه‌ارزانی، میرمحمداکبر بن محمد. *طب اکبری*. دو جلدی، چاپ اول، قم: انتشارات جلال‌الدین، (۱۳۸۷ ش.)، ص ۱۵۲

۱۹. کشیده‌شدن از جایی به جایی دیگر (بنگرید به: دهخدا، علی‌اکبر. *لغتنامه دهخدا*. لوح فشرده، تهران: دانشگاه علوم پزشکی تهران، (۱۳۹۳ ش.)

۲۰. دو منخر، بینی (بنگرید به: ۱۵- هروی، محمد بن یوسف. *بحرالجواهر*. یک جلدی، چاپ اول، قم: انتشارات جلال‌الدین، (۱۳۸۷ ش.)، صص،۹۱،۳۰۴،۳۵۷

21. Gyrus

۲۲. جمع غشاء، پرده و پوششی که اطراف و درون اندام‌های داخلی بدن را دربر می‌گیرد (بنگرید به: دهخدا، علی اکبر، *لغتنامه دهخدا*. لوح فشرده، تهران: دانشگاه علوم پزشکی تهران، (۱۳۹۳ ش.)

۲۳. محل التقای استخوان مقدم سر به استخوان مؤخر سر (نرمه سر) را گویند که در حالت شیرخوارگی متحرک می‌باشد و آن را جاندانه کودک نیز می‌گویند. به آن زمانی که صلب و سخت شود، یافوخ گویند (بنگرید به: همان).

24. Brain
25. Cerebellum
26. Teutorium Cerebelli
27. Cerebral Lobes
28. Central Sulcus
29. Sulcus Parieto occipital
30. Lateral Sulcus
31. Insula

فهرست منابع

۱. اخوینی بخاری، ابوبکر ربیع ابن احمد. *هدایه المتعلمین فی الطب*. مصحح جلال متینی، یک جلدی، چاپ اول، مشهد: دانشگاه مشهد، (۱۳۷۱ ش.)، ص ۷۲.

۲. ابن عباس مجوسی اهوازی، علی. *کامل الصناعه الطبیه*. مصحح مؤسسه احیای طب طبیعی، چهار جلدی، جلد اول، چاپ اول، قم: انتشارات جلال‌الدین، (۱۳۸۷ ش.)، صص ۲۶۶-۲۶۳.

۳. ابن سینا، حسین. *القانون فی* الطب. پنج جلدی، جلد اول، چاپ اول، بیروت: مؤسسه الاعلمی للمطبوعات، (۱۴۲۵ ق.)، صص ۵۷-۵۶.

۴. جرجانی، سیداسماعیل. *الاغراض الطبیه و المباحث العلائیه*. مصحح حسن تاجبخش، دو جلدی، جلد اول، تهران: مؤسسه انتشارات و چاپ دانشگاه، (۱۳۸۴ ش)، صص ۴۰-۳۸.

۵. ابن الحزم قرشی، علاءالدین. *شرح تشریح القانون*. یک جلدی، چاپ اول، تهران: دانشگاه علوم پزشکی ایران، (۱۳۸۳ ش.)، صص ۳۴۹-۳۴۸.

۶. ابن یحیی المسیحی، ابوسهل عیسی. *تشریح بدن الانسان*. یک جلدی، چاپ اول، تهران: دانشگاه علوم پزشکی ایران، (۱۳۸۷ ش.)، صص ۸۸-۸۶.

۷. عقیلی خراسانی شیرازی، سیدمحمدحسین. *خلاصه الحکمه*. مصحح اسماعیل ناظم، سه جلدی، جلد اول، چاپ اول، قم: اسماعیلیان، (۱۳۸۵ ش.)، صص ۲۹۱-۲۸۸، ۳۷۶.

۸. ابن عوض کرمانی، نفیس. *شرح الاسباب و العلامات*. دو جلدی، جلد اول، چاپ اول، قم: انتشارات جلال‌الدین، (۱۳۸۷ ش.)، صص ۵، ۲۰۲.

۹. شاه‌ارزانی، محمداکبر. *مفرح القلوب*. مصحح اسماعیل ناظم، سه جلدی، جلد اول، چاپ اول، تهران: المعی، (۱۳۹۱ ش.)، صص ۲۰۸-۲۰۶.

۱۰. جرجانی، سیداسماعیل. *ذخیره خوارزمشاهی*. یک جلدی، چاپ اول، تهران: بنیاد فرهنگ ایران، (۱۳۷۳ ش.)، صص ۴۸-۴۷.

۱۱. اسنل، ریچارد اس. *نوروآناتومی بالینی*. مترجم رضا شیرازی، یک جلدی، تهران: اندیشه رفیع، (۱۳۸۹ ش.)، صص ۶۵-۶۰.

۱۲. عقیلی خراسانی شیرازی، سیدمحمدحسین. *معالجات عقیلی*. یک جلدی، چاپ اول، تهران: دانشگاه علوم پزشکی ایران، (۱۳۸۷ ش.)، ص ۵.

۱۳. محمدی، یوسف. *تشریح سیستم عصبی مرکزی*. یک جلدی، چاپ اول، تهران: شهراب، آینده‌سازان، (۱۳۷۳ ش.)، صص ۴۰-۳۷.

14. Netter F. *Atlas of Human Anatomy*. 4th ed. USA: Saunders Elsevier; 2003. 81.

یادداشت شناسه مؤلفان

مهدی یوسفی: استادیار، گروه طب سنتی ایرانی، دانشکده طب سنتی و مکمل، دانشگاه علوم پزشکی مشهد، مشهد، ایران.

حمیده وحید: دانشجوی دکتری تخصصی طب سنتی ایرانی، دانشکده طب سنتی و مکمل، دانشگاه علوم پزشکی مشهد، مشهد، ایران. (نویسنده مسؤول)

نشانی الکترونیکی: VahidH2@mums.ac.ir

Analytical perspective on brain ventricles and lobes based on Iranian Traditional Medicine

Mahdi Yousefi
Hamideh Vahid

Abstract

In traditional medicine, brain has been known as cerebrum which has several functions. Cerebral functions are resulted from functions of ventricles, where animal spirit is converted to carnal (bodily) spirit that is the origin of sense, movement, thinking, delusion and memory. In traditional medicine, lateral ventricles are substitute for inferior ventricle, third ventricle is substitute for medial (central) ventricle and forth ventricle is substitute for posterior ventricle.

Brain is divided to inferior and posterior parts. Inferior brain includes inferior ventricles i.e. lateral ventricles and quintet lobes of frontal, occipital, temporal and insula; medial (central) part is composed of third ventricle, limbic system, thalamus, hypothalamus and pons; and posterior cerebrum includes posterior ventricle which is substitute for cerebellum.

Regarding the higher functions of cerebral ventricles, it seems, not only the structure and their spaces, but also the cerebral tissue which surrounded them play an important role in their functions.

The other parts of cerebrum are as the entrance or exit for cerebral ventricles, so that any disorder or obstruction in ventricle, vessels or canals could lead to diseases such as headache, epilepsy, infarction, stroke, etc.

Keywords:

Iranian Traditional Medicine, Cerebral Ventricles, Cerebral Lobes, Brain Ventricles