

گزارش موردی: اداره بیهوشی در یک شیرخوار مبتلا به تریزومی کروموزوم شماره ۹

دکتر مسیح ابراهیمی دهکردی

دانشیار گروه بیهوشی، بیمارستان شهداء تجریش، دانشگاه علوم پزشکی شهید بهشتی، تهران، ایران

دکتر فرانک بهناز^۱

استادیار گروه بیهوشی، بیمارستان شهداء تجریش، دانشگاه علوم پزشکی شهید بهشتی، تهران، ایران

دکتر شایسته خراسانی‌زاده

استادیار گروه بیهوشی، بیمارستان شهداء تجریش، دانشگاه علوم پزشکی شهید بهشتی، تهران، ایران

دکتر غلامعلی عرب

دستیار گروه بیهوشی، بیمارستان شهداء تجریش، دانشگاه علوم پزشکی شهید بهشتی، تهران، ایران

Anesthesia management in a 19th months - old Trisomy 9 infant

Masih Ebrahimi Dehkordy, MD

Faranak Behnaz, MD

Shayesteh Khorasanizadeh, MD

Gholamali Arab

ABSTRACT

Background: Trisomy 9 is a severe disease with growth and mental retardation. Complete form of Trisomy 9 is the most severe form. Mosaic form of Trisomy 9 or partial form is less severe. Most of the cases are in this category.

The severity of the syndrome is depends on the percentage of affected cells. Their clinical findings are widely variable. Many cases of complete form of Trisomy 9 die in infancy or early childhood.

Case report

A diagnosed Trisomy 9, 19 months-old boy with undecending testes was referred to our department. His genotype and phenotype was compatible with partial form Trisomy 9 with consideration different abnormalities of this syndrome uneventful Anesthesia was performed in this patient.

These rare cases should be introduced in literature to improve and knowledge and reduce possible disruptions and morbidities and mortalities.

Keywords: Trisomy 9, developmental delay Anesthesia management

چکیده

تریزومی کروموزوم شماره ۹ می‌تواند به صورت کامل یا به صورت موزائیک (پارشیاال) در بیماران مشاهده گردد. شدت بیماری بستگی به درصد گرفتاری سلول‌ها دارد. شیوع تریزومی کروموزوم شماره ۹، ۰/۱ درصد موارد تولد است (۱) و نوع کامل آن با مرگ و میر بالایی همراه است. از آنجا که تنوع علایم کلینیکی در این بیماران

^۱. نویسنده مسؤول: faranak.behnaz@gmail.com

زیاد است اکثر سیستم‌های بدن را درگیر می‌کند، لذا لازم است قبل از انجام بیهوشی این بیماران تحت بررسی کامل قرار گیرند.

گزارش مورد: بیمار یک شیرخوار ۱۹ ماهه ۲۰ کیلویی مبتلا به تریزومی شماره ۹ پارشیال است که به دلیل بیضه نزول نکرده تحت عمل جراحی تصحیح بیضه نزول نکرده قرار گرفت. در حین القاء و ضمن بیهوشی تمهیدات لازم با توجه به شرایط کروموزومی بیمار انجام شد و عمل بیمار به خوبی پایان یافت و در نهایت بیمار با حال عمومی خوب از لوله تراشه جدا شد.

نتیجه‌گیری: با توجه به اینکه بیمار تریزومی کروموزوم شماره ۹ به صورت موزائیک یا پارشیال است طیف عوارض بیهوشی بسته به میزان شدت گرفتاری سلول‌های بدن و محل قرار گرفتن سلول‌های معیوب متفاوت است. در این بیمار با توجه به اینکه از نظر فنوتیپی کاملاً با این اختلال کروموزومی تطابق داشت، عوارض بیهوشی با تمهیدات کافی به حداقل رسید.

کلواژگان: تریزومی کروموزوم شماره ۹؛ اختلال تکامل، اداره بیهوشی در این بیماران

مقدمه

وجود موزائیسیم^۲ در تریزومی کروموزوم شماره ۹ باعث شده که صورت‌های مختلفی با شدت‌های متفاوت از تظاهرات این بیماری را داشته باشیم (۱). موزائیسیم به حالتی اطلاق می‌گردد که عیب کروموزومی در درصد‌های متفاوتی از سلول‌ها مشاهده گردد که بر حسب میزان این گرفتاری در سلول‌های مختلف، شدت و ضعف و گستره بیماری متفاوت است. البته تریزومی ۹ به صورت کامل نیز مشاهده می‌گردد که اکثراً با بروز شدیدترین علائم خود را نشان می‌دهد و درصد بالایی از بیماران در سال‌های اولیه زندگی از میان می‌روند. (۱ و ۲)

تریزومی کروموزوم شماره ۹ بیماری شدیدی است که با اختلالات رشد و تکامل عقلی همراه است. اکثر مرگ و میر مربوط به این بیماری مربوط به سال‌های اولیه زندگی است و ناهنجاری

در حدی است که اکثر سیستم‌های اصلی بدن را درگیر می‌کند. (۱ و ۲) اختلالات دماغی و کرانیوفاسیال از اجزاء جدایی ناپذیر این سندروم است که به صور متفاوتی شدت و ضعف پیدا می‌کند. اختلالات رشد قبل و بعد از تولد هم به صورت اختلال رشد جسمی و هم به صورت اختلال رشد سرشتی در این بیماران به فراوانی دیده می‌شود. تأخیر رشد داخل رحمی به همراه نارس بودن بیماران به دلیل عدم کامل شدن دوران حاملگی، نوزادان ضعیف و بیماری را باعث می‌گردند که آسیب‌پذیری آنها با بروز امراض مادرزادی قلبی و اختلال در تکامل ریوی تشدید می‌گردد. عدم پاسخ بدنی این بیماران به تغذیه خارج رحمی باعث تأخیر رشد جسمی و مغزی آنها می‌گردد. (۱ و ۲)

اختلال در سیستم عضلانی و اسکلتی باعث بروز دفورمیتی (دگرشکلی) اندام‌ها و ستون مهره‌ها می‌گردد. اختلال اسکلتی باعث تغییر شکل صورت،

². Mosaicism

بینی و جمجمه می‌شود که باز بودن فونتانل و فرورفتگی مایل پیشانی و گاهی بسته شدن زودرس سوچوره‌های جمجمه را به همراه خواهد داشت. (۳) گودافتادگی چشم‌ها به همراه ریشه بینی پهن و نوک گرد بینی را در چهره بسیاری از بیماران می‌توان مشاهده کرد.

در مواردی که این سندروم منجر به بروز سندروم دندی واکر گردد،^۲ کیست‌های حاوی مایع مغزی نخاعی با منشأ بطن چهار مغزی منجر به هیدروسفالی و برآمده شدن استخوان اکسی پوست به خارج می‌گردد. تشنج با اختلالات تعادلی نیز موجود است. (۴)

گوش‌ها در این بیماری می‌توانند پایین‌تر از حد معمول در صورت قرار گیرند. مشکلات ساختاری قلب باعث بروز ناهنجاری‌های مادرزادی قلب به دلیل باز بودن دیواره بطنی و دهلیزی همچنین باز بودن کانال شریانی و اختلالات دریچه‌ای باعث بروز مشکلات قلبی ریوی در دو سوم بیماران می‌گردد. (۴) اکثراً این مشکلات باعث پرخونی ریوی و افزایش فشار شریان ریوی و نارسایی قلبی می‌گردند.

مشکلات گوارشی نظیر ریفلاکس معده به مری یا فتق‌های دیافراگماتیک باعث جابجایی احشاء شکمی به داخل قفسه صدری می‌شود که در مواردی از این بیماری دیده شده است. (۴)

اختلالات اسکلتی و عضلانی اکثراً به صورت دفورمیتة ستون مهره یا جابجایی سر استخوان ران در مفصل هیپ خودنمایی می‌کند که بجز اختلالات حرکتی باعث اختلال در محدوده حرکتی اندام‌ها و پوزیشن گرفتن می‌شود. دفورمیتة

³ . Dandy Walker Syndrome

اندام‌های فوقانی با محدودیت حرکتی نیز در این اندام‌ها در مواردی مشاهده می‌گردد. (۴)

اختلالات کلیوی و مجاری ادرار به صورت تنگی‌هایی در مسیر جریان ادرار باعث پس زدن ادرار به کلیه شده و از نظر تناسلی در نوزادان بیمار مذکر کریپتورشیڈیسم و بیضه نزول نکرده به همراه کوچکی آلت تناسلی مشاهده می‌گردد.

تغییر در محل قرار گرفتن نوک مجرای ادراری در این موارد مشاهده شده که گاهی به صورت هیپوسپادیاس ظاهر می‌گردد و در بیماران مؤنث باعث هیپوپلازی لایبیا می‌گردد. (۴)

اختلالات ستون مهره خود را به صورت انحنای غیر طبیعی نمایان می‌سازد و شلی عضلانی و کاهش تونیسیتة عضلانی در این بیماران باعث تأخیر حرکتی و راه رفتن از یک سو و تغییرات اندام‌ها از سوی دیگر می‌گردد. (۱)

مدت به وجود آمدن این سندرم هم می‌تواند به دلیل اختلال در روند تقسیم سلول‌های جنسی (میوز) و هم به دلیل بروز اختلال در سیستم سلول‌های غیرجنسی (میتوز) بروز کند. (۵)

در اینجا در سلول‌های گرفتار به جای قرار گرفتن یک جفت کروموزوم شماره ۹ سه کروموزوم شماره ۹ مشاهده می‌شود که گاهی این اختلال را منحصراً در بازوهای کوچک یا بزرگ کروموزوم می‌توان مشاهده کرد. شدت و ضعف بیماری بستگی به گستره سلول‌های گرفتار دارد. بالطبع در مواردی که سلول‌ها به طور نسبی یا پارشیال گرفتار شده باشند، علائم و تظاهرات بالینی کاهش می‌یابد. نوع خالص بیماری که در تمامی سلول‌های بدن مشاهده گردد نادر بوده و با مرگ و میر بالا همراه است (۲). در موارد موزائیسیم و یا پارشیال

برحسب درصد سلول‌های گرفتار علائم متفاوت است. ولی شیوع بیشتری دارد. در یک در هر هزار مورد تولد رد پای این سندرم مشاهده می‌گردد. گاهی تظاهرات بالینی آنقدر کم است که شناخته نمی‌شود. (۴)

گزارش مورد

بیمار یک شیرخوار ۱۹ ماهه ۲۰ کیلویی بدون سابقه بیپهوشی قلبی است که برای تصحیح بیضه نزول نکرده در بیمارستان بستری گردیده است. تشخیص تریزومی کروموزوم شماره ۹ موزائیسیم یا پارشیال از همان بدو تولد با توجه به علائم موجود برای بیمار گذاشته شده و توسط بررسی ژنتیکی تأیید گردید.

تولد بیمار از طریق سزارین اورژانس انجام گرفته بود. با توجه به اینکه سن حاملگی ۳۲ هفته اعلام شده و وزن بیمار ۲ کیلو و ۱۰۰ گرم بود بعد از تولد سه روز در بخش مراقبت‌های ویژه نوزادان تحت نظر قرار گرفت. مادر بیمار در دوران حاملگی تحت درمان با لووتیروکسین بوده و در کل دوران حاملگی تحت نظر سرویس غدد بوده است. نوزاد موقع تولد دچار اختلال رشد داخل رحمی بوده است. در معاینه انجام شده از بیمار نوک بینی شکل پیازی داشته و گوش‌ها پایین‌تر از حد معمول قرار گرفته بودند. فرم صورت متمایز بود، چشم‌ها گود رفته و پیشانی حالت متمایل به بالا داشت. اندازه دور سر در موقع تولد ۳۰ سانتی‌متر و در موقع مراجعه ۳۵/۵ سانتی‌متر بود که از نظر رشد کافی نبود و از نظر ظاهری میکروسفال محسوب می‌شد. فونتanel بیمار اندکی باز و برآمده بود. گردن بیمار کوتاه و سقف دهان گود بود و

بیمار تنفس صدادار و اندکی تاکی پنه داشت. رفلکس‌های گردنی کودک نرمال بود ولی در کل از نظر رشد حرکتی تأخیر داشت و در ۱۹ ماهگی توانایی چهار دست و پا راه رفتن را پیدا نکرده بود ولی می‌توانست بنشیند. پاها هر دو به داخل چرخیده بودند ولی علائم دررفتگی در مفصل هیپ مشاهده نگردید. بیمار رفلکس‌های پلانتر نابرابر داشت و قادر به یکی دو کلمه صحبت بود. سمع ریه‌ها نرمال بود، در سمع قلب سوفل یا صدای اضافه شنیده نشد و در مشاوره اکوکاردیوگرافی انجام شده اندازه قلب طبیعی گزارش شد، EF بیمار ۷۰٪ بوده و آثاری از اختلال دیواره بطنی یا دهلیزی مشاهده نگردید. دریچه‌ها در حد نرمال عمل می‌کردند و فشار پولمونر در محدوده طبیعی بود. فشار خون قبل از عمل ۹۰ روی ۶۰ میلی‌متر جیوه و تعداد ضربان قلب ۱۱۰ تا در دقیقه و منظم بود. تعداد تنفس ۲۰ تا در دقیقه بود و در تنفس با هوای اتاق اشباع اکسیژن خون شریانی ۹۵ درصد را نشان می‌داد.

در گرافی قفسه صدری پرخونی یا هیپوپلازی ریه مشاهده نگردید و سطح ریه‌ها طبیعی بود. برای بیمار مشاوره چشم پزشکی و اسکن اوربیتال درخواست شد که نرمال گزارش شد و در مشاوره نورولوژی هیپوتونیسیته و اختلال در رشد و تکامل عصبی بیمار تأیید گردید. از نظر کلی بیمار اندکی هیپوتون بوده و سابقه تشنج با هیدروسفالی ذکر نشد. در MRI انجام شده اندکی بطن‌های طرفی پهن هستند و کورپوس کالوزوم هیپوپلاستیک مشاهده گردید. همچنین یک ضایعه کیستیک به قطر ۵ میلی‌متر در خط وسط ناحیه بطن چهارم مشاهده گردید.

در مشاوره اُرولوژی در همی‌اسکرتوم راست و چپ بیضه‌ها لمس نشدند ولی بیضه‌ها در کانال اینگونیا قابل لمس بودند. اندازه کلیه‌ها و مجاری ادرار و مثانه در بررسی انجام شده طبیعی است. ژنیتالیا کوچک و هیپوپلاستیک داشت.

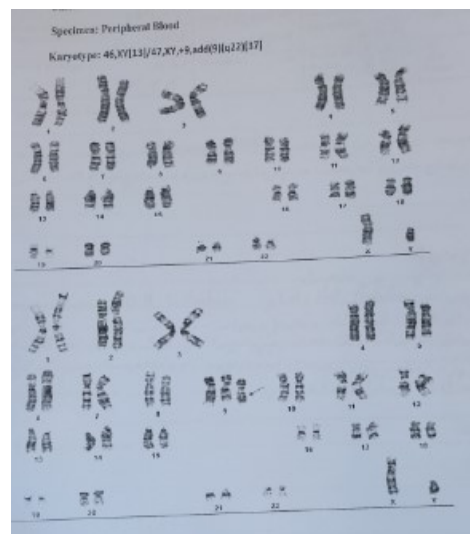
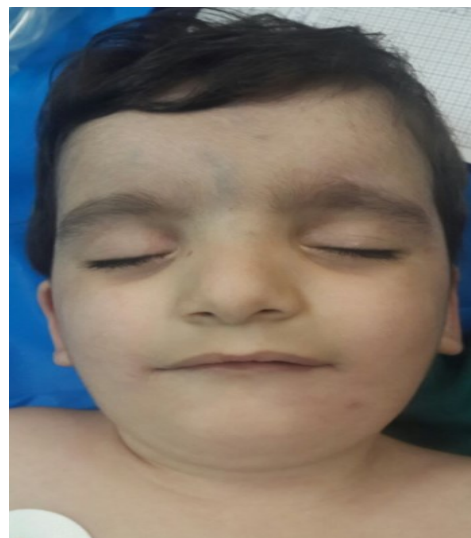بیمار به مدت ۶ ساعت ناشتا بوده ولی سابقه رگورژیتاسیون بعد از تغذیه با شیر را اکثراً داشته و موارد متعدد عفونت‌های مجاری تنفسی فوقانی را در طول مدت زندگی تجربه کرده بود.

در آزمایش‌های پاراکلینیکی وضعیت انعقادی نرمال بوده و هموگلوبین ۱۴/۵ گرم / دسی‌لیتر بود. تست‌های کبدی و کلیوی و تیروئید و قند خون در محدوده نرمال بود. در بررسی راه هوایی گردن کوتاه، تنفس دهانی و زبان کوچک بود. اندکی فک تحتانی کوچک‌تر از نرمال و سقف دهان گود بود. از نظر مال‌مپاتی، گرید ۲ بود که به طور تقریبی موقع گریه کردن بیمار سنجیده شد؛ ولی موقع لاریکوسکوپي کرومک ۱ و ۲ داشته و دندان‌های جلو در فک بالا و پایین بیمار رشد کرده و دندان‌های آسیا رشد کافی نداشت.

برای بیمار پیش‌داروی بیهوشی استفاده نگردید. برای جلوگیری از رفلاکس و استفراغ بعد از عمل از متوکلوپرامید ۰/۱ میلی‌گرم / کیلوگرم نیم ساعت قبل از عمل استفاده شد. کلیه وسایل کنترل راه هوایی مشکل در اطفال شامل انواع ایروبی، لارنگوسکوپ اطفال، لارنژیال ماسک و لوله تراشه در اندازه‌های مختلف به همراه گاید مناسب اسپیراتور فراهم گردید و درجه حرارت، پتیش EKG و O₂Sat و ETCO₂ برای بیمار استفاده شد. از طریق یک انژیوکت 22G برای بیمار دستیابی به وریدی محیطی در پشت دست فراهم و سوند

ادراری تعبیه گردید. بعد از یک دقیقه پره اکسیژناسیون با اکسیژن ۱۰۰٪ در پوزیشن سرازیر با ۱۰۰ میلی‌گرم سدیم تیوپنتال و ۲۰ میلی‌گرم ساکسنیل کولین القاء بیهوشی انجام شد. لوله گذاری تراشه با لوله شماره ۴/۵ ساده و بدون استفاده از گاید انجام گرفت و لوله فیکس گردید. کاهشی در اشباع اکسیژن خون شریانی بروز نکرد. بیهوشی با سوفلورن ۲٪ و ۲۰ میکروگرم فنتانیل و بعد از ۲۰ دقیقه با شروع حرکات تنفسی با ۱۰ میلی‌گرم اتراکوردیوم ادامه یافت و لازم نشد که تکرار گردد. در مدت یک ساعت و نیم عمل جراحی ۱۵۰ سی‌سی نرمال سالین برای بیمار تجویز گردید. با شروع القاء بیهوشی مختصر افت فشار (کمتر از ۲۰٪ از میزان قبل از عمل) به وجود آمد که موقتی بود. در حین عمل فشار خون ۸۰ روی ۶۰ میلی‌متر جیوه تا ۹۵ روی ۶۰ میلی‌متر جیوه متغیر بود. میزان دفع ادرار ۲۵ سی‌سی در طول عمل بود. در پایان عمل بعد از ۲۰ دقیقه از بسته شدن گاز بیهوشی و ادامه تنفس با اکسیژن ۱۰۰٪ حرکات تنفس بیمار شروع شد و بعد از تجویز نیم میلی‌گرم نئوستیگمین و ۰/۲۵ میلی‌گرم اتروپین لوله تراشه بیمار در حالت بیداری کامل در پوزیشن لترال خارج گردید و بیمار به ریکاوری منتقل گردید. ETCO₂ بیمار در طول عمل در محدوده ۲۵ تا ۳۰ قرار داشت و هیچ گونه آریتمی قلبی دیده نشد. تعداد ضربان قلب موقع شروع القاء بیهوشی ۱۲۰ تا در دقیقه بود که با انجام بیهوشی به ۱۰۰ تا در دقیقه کاهش یافت. در پایان عمل شیاف استامینوفن اطفال برای بیمار به کار گرفته شد. در طول عمل و در ریکاوری تغییر محسوسی در درجه حرارت بیمار مشاهده نگردید و کلاً

بیهوشی بیمار بجز مختصر افت فشار خون اولیه با
عارضه قابل ذکری همراه نبود.



شکل ۱: فنوتیپ بیمار

شکل ۲: ژنوتیپ بیمار

بحث

تریزومی کروموزوم شماره ۹ بیماری شایعی نیست
(۱ و ۲ و ۵) و تقریباً در ۰/۱ درصد موارد حاملگی

مشاهده می‌شود. این بیماری اکثراً در هنگام
تقسیم سلول‌های جنسی بروز می‌کند و نوع
موزائیک یا پارشیال این بیماری شایع‌تر است. در
فنوتیپ نوع کامل تریزومی کروموزوم شماره ۹ به
صورت محدودیت رشد جسمی و مغزی و تغییرات
صورت به صورت عقب رفتگی فک تحتانی و
تغییرات ظاهری بینی و پایین قرار گرفتن گوش‌ها
بوده و تغییرات در فرم سقف دهانی و گودی سقف
دهان و مشکلات عضلانی استخوانی دیده می‌شود.
مشکلات ساختمانی قلب به طور شایع در این
بیماران مشاهده می‌گردد. گرفتاری‌های کلیوی و
تناسلی در این بیماران مشاهده شده و از نظر
نورولوژیک مشکلات ساختمانی و رشدی دارند. نوع
کامل تریزومی کروموزوم شماره ۹ بسیار مرگ‌بار
بوده و بچه به ندرت سال اول تولد را پشت سر
می‌گذارد. (۴ و ۵)

موارد متعدد تریزومی شماره ۹ که زنده
می‌مانند دچار نوع ناکامل موزائیک تریزومی
کروموزوم شماره ۹ هستند. اختلال کروموزومی
این افراد در گروه خاص از سلول‌های بدن دیده
می‌شود و بسته به درصد گرفتاری علائم نوع کامل
را به طور کم و بیش ظاهر می‌کنند. مواردی از این
بیماری مشاهده گردیده که به صورت ساب
کلینیکال بوده و به سختی تشخیص داده می‌شود.
بروز ضایعات کاملاً وابسته به محل قرار گرفتن
سلول‌های بیمار و یا شکل کروموزوم‌های اضافه
است. گاهی اختلال جدا نشدن در هنگام تقسیم
سلولی تنها در بازوی کوچک کروموزوم اتفاق افتاده
و گاهی در بازوی بزرگ یا تمام کروموزوم دیده
می‌شود (۵). در مقالات موجود موارد ذکر شده از
شکل‌های متفاوت تظاهرات بالینی تریزومی

کروموزوم شماره ۹ زیاد نیست. مشکلات ساختمانی قلب در فرم موزائیک تریزومی در موارد زیادی دیده شده و اکثراً به صورت اختلال دیواره‌ای خود را نشان می‌دهد. مشکلات در ساختمان دریچه‌های قلبی نیز ممکن است دیده شود. (۶)

از نظر همودینامیک این بیماران ممکن است دچار تغییرات محسوسی با القاء بیهوشی گردند که در این بیمار نیز این تغییر به صورت خفیف متعاقب القاء ظاهر گردید (۱). هنگامی این تغییرات قابل ملاحظه خواهد بود که افت فشار خون و یا آریتمی‌های قلبی با انجام القاء بیهوشی ظاهر گردد. وجود هیپوولمی این تغییرات را تشدید می‌کند. از آنجا که وجود هرنی هیاتال در این بیمار ممکن است دیده شود تنفس با ماسک باعث مهاجرت احشاء شکمی به داخل قفسه صدری و اختلال در پرشدگی قلب شده و این عوارض را با شدت زیادتری ایجاد می‌کند. این تغییرات همودینامیک با اصلاح حجم داخل عروقی و افزایش بازگشت وریدی به قلب به حداقل می‌رسند. گاهی مجبور می‌شویم از داروهای وازواکتیو مانند ادفرین استفاده کنیم یا عمق بیهوشی را کاهش دهیم. (۴ و ۵ و ۶)

در صورت ادامه این تغییرات همودینامیک ممکن است مجبور شویم که از ادامه بیهوشی ممانعت کرده و از داروهای وازواکتیو با دوز بالا استفاده کنیم.

از آنجا که رفلکس مری در این بیماران به طور شایعی دیده می‌شود حتی‌المقدور بایستی با اقدامات درمانی و سرعت بخشیدن به ایجاد امنیت راه هوایی از آسیب‌های احتمالی بازگشت ترشحات

معدده به مری جلوگیری کرد. تقویت اسفنکتر کاردیا با تجویز متوکلوپرامید و خنثی سازی اسید معدده و توجه به زمان لازم جهت تخلیه معدده و آمادگی کامل جهت خارج کردن ترشحات اقداماتی است که بایستی در این گونه بیماران با دقت انجام گیرد. در گروهی از این بیماران که با افزایش فشار مایع داخل مغزی روبرو هستند و یا گروهی که علائم سندرم دندی واکر را دارند بایستی جلوی افزایش فشار داخل جمجمه را گرفت و از عوارض آن دوری کرد. تشنج در گروهی از این بیماران وجود دارد که در انتخاب داروی بیهوشی و اداره بیهوشی بایستی مورد توجه قرار گیرد. (۶)

مشکلات راه هوایی به دلیل کوتاهی گردن و عقب قرار گرفتن یا کوچکی فک تحتانی و درصد بالای وجود شکاف کام در این بیماران باعث می‌شود که در اداره بیهوشی این بیماران اختلال ایجاد گردد. بایستی کلیه وسایل مورد نیاز لوله‌گذاری مشکل که انواع لارنژیال ماسک و امکان استفاده از فیبروسکوپ و ارزیابی صحیح راه هوایی قبل از عمل انجام پذیرد. (۶ و ۷)

عدم تکامل اسکلتی و عضلانی در مواردی که لازم است از بی‌حسی موضعی و بلوک‌های نورواگزینال استفاده شود، بایستی مورد توجه و دقت قرار گیرد. پاسخ این بیماران به شل کننده‌های عضلانی متفاوت بوده و استفاده از پایش عصبی عضلانی برای این بیماران توصیه شده است. ارزیابی کامل قلبی عروقی و انجام اکوکاردیوگرافی ترانس توراسیک یا از طریق مری بسیاری از عیوب ساختمانی قلبی را در این بیماران نمایان می‌سازد. (۷)

REFERENCES

- 1- Kannan, T. P.; Hemlatha, S.; Ankathil, R.; Zilfalil, B. A. (2009). "Clinical manifestations in trisomy 9". *The Indian Journal of Pediatrics*. **76** (7): 745–6. doi:10.1007/s12098-009-0158-2. PMID 19475342.
- 2- Temtamy, SA; Kamel, AK; Ismail, S; Helmy, NA; Aglan, MS; El Gammal, M; El Ruby, M; Mohamed, AM (2007). "Phenotypic and cytogenetic spectrum of 9p trisomy". *Genetic counseling*. **18** (1): 29–48. PMID 17515299.
- 3- Cantu ES, Eicher DJ, Pai GS et al: Mosaic vs. nonmosaic trisomy 9: Report of a liveborn infant evaluated by fluorescence in situ hybridization and review of the literature. *Am J Med Genet* 62:230, 1996.
- 4- Wooldridge J, Zunich J. Trisomy 9 syndrome: report of a case with Crohn disease and review of the literature. *Am J Med Genet*. 1995; 56: 258– 264. [PubMed]
- 5- Feingold M, Atkins L. A case of trisomy 9. *J Med Genet*. 1973; 10: 184– 187. [PMC free article] [PubMed]
- 6- Zen PR, Rosa RF, Rosa RC, Graziadio C, Paskulin GA. New report of two patients with mosaic trisomy 9 presenting unusual features and longer survival. *Sao Paulo Med J*. 2011; 129: 428– 432. [PubMed]
- 7- Bruns DA, Campbell E. Twenty-five additional cases of trisomy 9 mosaic: birth information, medical conditions, and developmental status. *Am J Med Genet Part A*. 2015; 167A: 997– 1007. [PubMed]

از آنجا که بسیاری از بیماران با گرفتاری ساختمانی قلب روبرو هستند انجام کاوش دقیق در عملکرد قلب و عروق به شدت در این بیماران توصیه می‌گردد. با توجه به شیوع هیپوپلازی ریوی و تنفس اپنوستیک در این بیماران بررسی پولمونولوژی برای این بیماران سودمند است. (۷)

با توجه به تنوع زیاد در تظاهرات این بیماران بخصوص نوع موزائیسیم آن لازم است قبل از عمل جراحی و انجام بیهوشی با بررسی‌های دقیق و اقدامات پیش‌گیری کننده وسیع از بروز عوارض همراه بیهوشی جلوگیری کرد. این بیماران زمان زیادتری را جهت آمادگی قبل از عمل بایستی در بیمارستان بگذرانند و توسط یک کار تیمی گسترده آماده عمل گردند. والدین این بیماران اکثراً از بیماری فرزندشان آگاهند ولی بایستی با صبر و دقت عوارض احتمالی و زمان ریکاوری این بیماران را برایشان توضیح داد.

نتیجه

از آنجا که اطلاعات در مورد اداره بیهوشی تریزومی کروموزوم شماره ۹ محدود بوده، انتشار اطلاعات در مورد روند اداره بیهوشی و عوارض احتمالی در حین بیهوشی این بیماران می‌تواند باعث تقویت بنیه علمی و عملی در انجام بیهوشی این بیماران گردد. پروژه‌های بین‌المللی در ایالات متحد آمریکا^۴ مشغول جمع‌آوری اطلاعات مربوط به امراض نادر از جمله این بیماری است. آنالیز این اطلاعات باعث افزایش نتیجه‌گیری این بیماران از اقدامات درمانی می‌گردد.

⁴. Tracking rare incidence syndromes (TRIS)